Giessen 191

STANFORD-LANE MEDICAL LIBRARY
2395 SACRAMENTO ST.
SAN FRANCISCO 15, CALIF.

Aus der chirurgischen Veterinärklinik der Universität Giessen.
Direktor: Prof. Dr. W. Pfeiffer.

Doppelanlage des rechten Auges mit Dermoidbildung beim Kalbe.

Inaugural-Dissertation

zur Erlangung der

veterinär-medizinischen Doktorwürde

der

vereinigten medizinischen Fakultät

der

Grossherzoglich Hessischen Ludwigs-Universität zu Giessen

vorgelegt von

FRANZ BÖHLER
approb. Tierarzt aus Schönau.

Mit 6 Abbildungen.

Giessen 1910
von Münchowsche Hof- und Universitäts-Druckerei Otto Kindt.

Aus der chirurgischen Veterinärklinik der Universität Giessen.
Direktor: Prof. Dr. W. Pfeiffer.

Doppelanlage des rechten Auges mit Dermoidbildung beim Kalbe.

Inaugural-Dissertation
zur Erlangung der
veterinär-medizinischen Doktorwürde
der
vereinigten medizinischen Fakultät
der
Grossherzoglich Hessischen Ludwigs-Universität zu Giessen

vorgelegt von

FRANZ BÖHLER
approb. Tierarzt aus Schönau.

Mit 6 Abbildungen.

Giessen 1910
von Münchowsche Hof- und Universitäts-Druckerei Otto Kindt.

Gedruckt mit Genehmigung der vereinigten medizinischen Fakultät zu Giessen.

Referent: Professor Dr. Pfeiffer.

Meinen lieben Eltern.

Digitized by the Internet Archive
in 2026

https://archive.org/details/IA40154005_0304

Unter Dermoid versteht man geschwulstartige Bildungen, deren Gewebsformationen normalerweise an der betreffenden Stelle nicht vorkommen. Man unterscheidet zwischen Epidermoiden und Dermoiden, je nachdem der Balg derselben nur aus einer glatten, bindegewebigen Membran oder aus sämtlichen Bestandteilen der Haut besteht. Enthalten die Geschwülste außer diesen Hautgebilden auch noch Teile aller drei Keimblätter, so bezeichnet man sie als Teratome oder Embryome. Der Name „Dermoid" wurde von Ryba aufgestellt, der die Aufmerksamkeit von neuem auf die Dermoidgeschwülste lenkte. Er sammelte die in der früheren Literatur als „Warzen" beschriebenen Geschwulstbildungen. So finden sich im X. Jahrgang der Prager Vierteljahresschrift 27 beim Menschen und 8 bei Tieren beobachtete Dermoidbildungen zusammengestellt, die alle auf der Kornea oder auf der Augenschleimhaut ihren Sitz hatten. Im Jahre 1882 stellte Schindelka 25 in der seitherigen Literatur veröffentlichte Fälle von Dermoidbildung an Tieraugen zusammen und beschrieb zugleich zwei von ihm beobachtete Dermoidbildungen.

Eine große Anzahl der in der Literatur beschriebenen Dermoide des Auges hat ihren Sitz auf der Kornea bezw. auf der Korneoskleralgrenze. Auf dieselben gehe ich nicht näher ein. Nicht minder häufig sind auch die Konjunktivaldermoide, die in der Hauptsache in dieser Abhandlung berücksichtigt werden sollen.

Die erste Beschreibung über eine derartige Dermoid-

bildung auf der Konjunktiva gibt uns wohl Wardrop, der im Besitze eines Ochsenauges war, auf welchem ein dichter Tost schwarzer Haare aus einem Drittel der Hornhaut hervorwuchs. Zugleich entsproßten der Nickhaut einige Haare. Ryba sah an einem Ochsenauge am inneren Hornhautrande eine dicht und lang behaarte Geschwulst, von der aus sich die schwarzbraune Färbung der Bindehaut auf der Sklera zur Karunkel fortsetzte in Form einer schmalen, mit dünnen und kurzen Haaren besetzten Leiste. Aus der Tränenkarunkel wuchs ein großer Busch starker und langer Haare hervor. Prinz beobachtete bei einem Bastardpinscher im äußeren Winkel des linken Auges auf der etwas verdickten und erschlafften Skleralbindehaut ein Büschel gelber Haare, so daß damit die Bindehaut in einer Falte vom Augapfel abgezogen und mit der Schere entfernt werden konnte. Leisering fand an beiden Augen eines Pferdes auf der Kornea und Konjunktiva hirsekorn- bis erbsengroße Hautknötchen. In einem andern Fall beobachtete er an einem Kalbsauge ein Dermoid, daß am oberen Winkel der inneren Fläche des Blinzknorpels seinen Anfang nahm und mit der Sklera durch lockeres Bindegewebe verbunden war. Die Geschwulst war kirschengroß und mit behaarter Haut überzogen. Müller beschrieb ein Dermoid an einem Schweinsauge, das an der äußeren Hornhautgrenze aufsaß und durch einen Strang mit dem dritten Augenlid verbunden war. Auch Schindelka veröffentlichte zwei Fälle von Dermoidbildung auf der Augenschleimhaut. In dem einen Fall ragte am linken Auge eines Rindes aus der offenen Lidspalte eine etwa hühnereigroße, behaarte Geschwulst hervor, die die Kornea zum großen Teil bedeckte und auch auf die Bindehaut der Sklera überging. Die Geschwulst war auf der Unterlage etwas verschiebbar. In dem andern von Schindelka beschriebenen Fall bedeckte das Dermoid die ganze äußere

Oberfläche der Hornhaut am Auge eines Schweines und setzte sich nach unten und außen auf die Kornea fort.

In neuerer Zeit sah Schimmel bei einem vier Wochen alten Kalbe auf der Membrana nictitans einen mit vielen Haaren besetzten, geröteten Tumor. Wimmer beschrieb ein Dermoid beim Hund, das 10 mm lang, 2 mm breit und 2 mm dick war. Ungefähr $^2/_3$ lagen auf der Konjunktiva und $^1/_3$ auf der Kornea. Der Mitte des Dermoids entsproßten eine ziemliche Anzahl 1—1,5 cm langer Haare. Franz beobachtete am rechten Auge eines vier Monate alten Jagdhundes ein Dermoid. Die Geschwulst reichte vom äußeren Augenwinkel bis auf die Hornhaut. Die beiden oberen Drittel der Geschwulst waren mit langen, weichen Haaren besetzt. Weitere Beobachtungen von Dermoiden an der Augenschleimhaut wurden von Bon und Labat gemacht, von denen jeder einen Fall von Dermoidbildung auf der Konjunktiva beschrieb. Hobday veröffentlichte einen Fall von Dermoidbildung an der Sklera.

Bei dem in allerjüngster Zeit von Guerrini, auf dessen ausführliche Literaturangabe ich verweise, an einem Fasanenauge beobachteten Dermoid war das untere Augenlid leicht ektropioniert. Aus der Augenlidspalte ragte eine an einem Stiel befestigte, hahnenkammartige Geschwulst hervor. Der weitere Befund, den ich wörtlich wiedergebe, weil er sich zum Auszug nicht eignet, lautet folgendermaßen: „Die Basis der Neubildung tritt in intime Konnexbeziehung unten mit der Augenlidoberfläche der Membrana nictitans und oben mit der Portio cornealis des Augapfels.“ Des weiteren ergab sich, daß „sich von der unteren, hinteren Portion des dritten Augenlids, zwei Millimeter vom medialen Augenwinkel entfernt, ein rosafarbiger Auswuchs von fleischigem Aussehen und fleischiger Konsistenz loslöst, der sich nach aufwärts und vorwärts erstreckt, indem er sich immer mehr ausbreitet.

Die Stelle, wo dieser fleischige Auswuchs sich loslöst, ist 7 mm breit. Mit dem allmählichen Vorwärtsschreiten und Ausbreiten umhüllt und bedeckt der Auswuchs einen immer größeren Teil der Portio cornealis des darunterliegenden Auges und bildet die Basis der Neubildung."

Ein von R. Keil beschriebenes doppelseitiges Teratom in den Augen eines Fohlens setzt sich aus einer Reihe von Veränderungen an Kornea, Iris, Chorioidea, Linse, Netzhaut, Glaskörper und Sklera zusammen, die teils entzündlicher Natur sind und mit einer frühzeitigen intrauterinen Perforation des Bulbus in Beziehung gebracht werden. Außerdem enthalten die Bulbi Tumoren, deren Hauptbestandteile Tränendrüse, hyaliner Knorpel und Cysten sind. Inwieweit bei dieser Sachlage die gen. Tumoren als echte Teratombildung aufgefaßt werden dürfen, bleibe dahingestellt.

In der von mir durchgesehenen Literatur findet sich kein Fall verzeichnet, der, ganz abgesehen von dem umfangreichen Dermoid auf dem Bulbus eine ähnliche Mißbildung darstellt, wie sie nachstehend beschrieben werden soll. Die Veröffentlichung Guerrini's hat nur insofern mit dem vorliegenden Fall eine gewisse, jedoch nur äußere Aehnlichkeit, als an der von ihm beschriebenen Mißbildung die Geschwulst ebenfalls an einem Stiel befestigt ist und aus dem nasalen Augenwinkel durch die Lidspalte heraustritt.

An meinem Präparat ist die Dermoidbildung und die aus dem lateralen Augenwinkel heraustretende Geschwulst mit der teilweisen Doppelbildung des Auges besonders interessant.

Das im folgenden beschriebene Auge wurde im vergangenen Jahre von dem Fleischbeschauer eines benach-

barten Ortes Herrn Dr. Knell überbracht, der es dem Institut zur Verfügung stellte. Wie anamnestisch in Erfahrung zu bringen war, stammte das Auge von einem vierzehn Tage alten Kalbe von 60 Pfund Schlachtgewicht. Bei der Lebendbesichtigung bemerkte der Fleischbeschauer am äußeren Augenwinkel des rechten Auges ein Gebilde von der Gestalt eines „sitzenden Stallhasen", das wie an einem Bindfaden hin und her pendelte. In der nur wenig geöffneten Augenlidspalte war ein weißes hautartiges Gebilde zu sehen. Beim Auseinanderziehen der Augenlider wurden Teile des Augapfels in Gestalt zweier Hornhäute sichtbar. Tränenfluß bestand nicht. Die Hornhäute waren feucht. Das Tier hatte das Auge nicht bewegt. Das linke Auge war offenbar gesund und gut ausgebildet, denn „das Kalb suchte mit diesem Auge nach dem auf der rechten Seite stehenden Fleischbeschauer zu sehen, als derselbe nach dem Nabel griff. Es bog dabei den Hals nach links ab, um so über den Widerrist nach rechts sehen zu können." Dieses linke Auge war leider nicht eingeliefert worden. Ob sich bei dem Kalbe noch weitere Abweichungen vorfanden, konnte ich nicht ermitteln.

Es handelt sich demnach nicht um den seltenen Fall von Zyklopie, wie er von Schmidt beschrieben ist, sondern um eine ganz eigenartige Mißbildung, die m. W. noch nicht bekannt ist.

Die eingehende Betrachtung der Mißbildung ergibt nachstehenden Befund:

An dem Präparat ist die Haut des unteren und ein ca. 1 cm breiter Streifen des oberen Augenlides vorhanden. Am oberen Augenlid ist die Haut so abgeschnitten, daß sein Lidrand in der ganzen Ausdehnung erhalten ist. Die Haare sind weiß und leicht gesträubt. Neben andern durch das Liegen in der Härtungsflüssigkeit bedingten Falten ist nur noch die Lidfalte zu sehen, die mit

dem Lidrand parallel verläuft und 5 mm von ihm entfernt ist.

Das mediale Drittel des unteren Augenlides ist schmutzig graubraun verfärbt. Beim Darüberstreichen mit dem Messer lassen sich braune Krusten abheben, in denen 4—6 ausgefallene Haare stecken. Auf Grund dieser Tatsache ist anzunehmen, daß Tränenfluß bestanden hat, doch kann das nur in geringem Maße der Fall gewesen sein, da sonst die Behaarung erhalten ist. Die im mittleren Drittel vorhandenen Falten verlaufen im allgemeinen vertikal, die im lateralen Teil gelegenen schräg von oben und innen nach unten und außen. Auch diese Falten sind wohl durch die Konservierung hervorgerufen.

Die Lidspalte hat die Gestalt eines dorsoventral flachgedrückten Ovals, dessen horizontaler Durchmesser 4,5 cm, der vertikale 1,8 cm beträgt.

Der Lidrand ist in Ermangelung der ihm bei Lebzeiten des Tieres charakteristischen Verfärbung bei oberflächlicher Betrachtung nicht ohne weiteres zu bemerken. Beim näheren Hinsehen beobachtet man, 3 mm vom Ansatz der Zilien nach einwärts, eine zarte, feine kantige Linie, an der die Ausführungsgänge der Meibom'schen Drüsen in Erscheinung treten. Dieses Bild ist am lateralen Teil des oberen und am medialen Teil des unteren Augenlides noch am besten zu sehen. Der obere Lidrand verläuft im allgemeinen horizontal. Nach außen geht er an den Stiel der Geschwulst, überzieht die hier ebenfalls künstlich hervorgerufenen Falten, läuft vom Stiel auf die Geschwulst über und kommt, in seinem weiteren Verlauf die Grenze des Stieles bildend, auf der medialen Seite zum Vorschein. Hier geht der dem Lidrand entsprechende Streifen, nach einem Verlauf von 2,5 cm unter einem rechten Winkel auf das untere Augenlid über, zieht zunächst über einen 16 mm langen Wulst und nimmt von da eine horizontale Richtung ein. Der mediale Augen-

winkel ist bogenförmig abgerundet (Fig. 1). Am oberen Augenlid steht, $^1/_2$ cm von dem am weitesten nasal gelegenen Punkt des medialen Augenwinkels entfernt, ein kleines Büschel zilienartiger Haare, die 4 bis 16 mm lang sind. Lateral davon befinden sich auf eine kurze Strecke keine Haare. Der nun folgende Teil ist von zwanzig 2—38 mm langen Zilien besetzt. Nach einer Entfernung von 7 mm, wo der Lidrand mit 8 mm langen Wimpern besetzt ist, ist der ganze folgende Abschnitt bis zum lateralen Augenwinkel hin mit 153 Zilien versehen, von denen die medial vom Tumor stehenden in normaler Richtung verlaufen. Die folgenden erhalten durch die Geschwulst eine dorsale Richtung. Die lateral vom Tumor stehenden sind nach außen gerichtet. Mit dem Lidrand gehen auch etwa 70 Zilien auf den Stiel der Geschwulst über. Auch auf dem mit einem Tierkopf zu vergleichenden Teil der Geschwulst ist der Lidrand zu erkennen. Am unteren Augenlidrand sind im Bereich des horizontal verlaufenden Teiles 48 Zilien vorhanden. Auf dem am lateralen Teil des unteren Lidrandes befindlichen Wulst stehen 30 Zilien, die in der Hauptsache durch den Tumor nasal gerichtet sind. Ob man den an der Grenze der Geschwulst hinziehenden, rudimentären Lidrand zum unteren oder zum oberen Augenlid rechnen soll, ist fraglich. Da sich die Bewimperung des oberen Augenlids auf diesen Teil nicht fortsetzt, ist es wohl berechtigt, denselben als Lidwinkel anzusehen oder ihn zum unteren Augenlid zu rechnen.

Aus dem lateralen Teil der Augenlidspalte hängt, wie an einem Stiel, eine Geschwulst (Fig. 1), die seitlich zusammengedrückt ist und die sich im Profil einem Tierkopf mit stark gewölbter Stirn und konischem oder zapfenartigem Auswuchs in der Hinterhauptsgegend vergleichen läßt. Das untere Ende ist maulförmig abgerundet.

Diese kopfähnliche Geschwulst hat einen Längsdurchmesser von 5,5 cm und fühlt sich etwas weich an. Der in der Mitte gelegene, mit der Stirn verglichene Teil unseres Bildes ist in seinem höchsten Punkte vom proximalen Ende des Gebildes 2,8 cm entfernt, vom distalen 3,4 cm. Zwischen dem mittleren und proximalen Höcker verläuft eine 13 mm lange Querrinne. Von hier aus führt eine feine Oeffnung, die für eine dünne Sonde noch durchlässig ist, in einen hohlen Raum. Die auf der Oberfläche der Geschwulst vorhandenen, 2—6 mm langen weißen Haare nehmen verschiedene Richtungen ein und bilden so insgesamt vier Wirbel. Außer diesen Haaren sind noch, auf die Vorder- und Seitenflächen verteilt, etwa 40 Tasthaare von verschiedener Länge zu zählen. Die am oberen Geschwulstzapfen an den Stiel angrenzende Fläche ist in stecknadelkopf- bis hirsekorngroße Felder geteilt. Auf einer Ausdehnung von 14 mm in die Breite und 7 mm in die Tiefe ist sie graubraun verfärbt. Dieser ganze Bezirk erscheint auf den ersten Blick kahl, ist aber bei näherer Betrachtung mit feinen Härchen besetzt. Von dieser Stelle und dem Stiel abgesehen, ist also die Geschwulst von dicht behaarter Haut überzogen. Der Stiel führt im Bereich des lateralen Augenwinkels in die Lidspalte hinein und steht mit dem Bulbus nicht in Zusammenhang. Von der medialen Seite aus gesehen ist er fingerdick und 2,5 cm lang. In der Tiefe geht die ihn bedeckende Schleimhaut in die Bindehaut des oberen Augenlides über, medial auf die Conjunctiva sclerae und ventral auf die Unteraugenlidbindehaut. Dorsal und lateral ist der Stiel auf eine Strecke von 4 bezw. 5 mm zu übersehen.

Der Augapfel liegt tief in der Lidspalte. Er tritt mit zwei nebeneinanderliegenden Hornhäuten in Erscheinung. Zwischen diesen beiden Hornhäuten zieht isthmusartig, schräg von oben

nach unten und außen ein wulstartiges, am oberen Lidrand 2,5 cm breites Gebilde, das dorsal in die Schleimhaut des oberen Augenlides, ventral in die Bindehaut des unteren Lides übergeht. Das Gebilde hat eine runzelige Oberfläche und ist an drei Stellen behaart. So tritt unter dem oberen Augenlid aus einer von zwei Falten gebildeten Vertiefung ein Büschel weißer, ziemlich dicker, zum Teil über 1 cm langer Haare hervor, die über die laterale Kornea herunterhängen. Die Mitte des Isthmus ist wulstartig verdickt. Hier befinden sich acht sehr feine, bis zu 8 mm lange Haare, die nur bei seitlicher Betrachtung sichtbar und auf unserm Bilde der Deutlichkeit halber dick aufgetragen sind. Das obere Ende des Isthmus erstreckt sich, die mediale Kornea überwölbend, bis in die Gegend des dritten Augenlides und endet mit einer Verdickung, die mit dicht beisammenstehenden, bis zu 15 mm langen Haaren besetzt ist, von denen die der Kornea benachbarten rotbraun, die übrigen weiß sind. Die behaarten Stellen sind hart, während sich der ganze übrige Teil weich anfühlt. Das ganze Gebilde läßt sich bis auf eine kleine Stelle über dem Bulbus etwas verschieben. Sie liegt dorsomedial von der Kornea und reicht bis an den Korneafalz heran, der hier nach der Cornea zu verschoben ist. Es gewinnt hiernach den Anschein, daß die behaarte Geschwulst an dieser Stelle auf die Kornea übertritt. Bei der Präparation zeigte es sich, daß das Gebilde im ganzen mit lockerem Bindegewebe an die Sklera angewachsen war, bis auf eine Stelle, wo es derselben fest aufsaß. Vom oberen Lidrand zieht, ähnlich der vorhin erwähnten kantigen Linie dieses Randes, durch die Mitte des Isthmus nach dem unteren Augenlid hin eine in ihrem Anfang niedrige, ca. $^1/_2$ mm hohe und schmale, 1 mm breite Leiste, die in ihrem weiteren Verlauf flächenartig wird und sich dann

in der Nähe des unteren Augenlides nasal wendet und schließlich in dessen Bindehaut ausläuft, so daß sie nicht bis zum unteren Lidrand verfolgt werden kann. Diese Leiste ist auf ihrer, der medialen Kornea zugekehrten Innenseite stellenweise mit einer Reihe zu ihr parallel laufender, punktförmiger Oeffnungen, ähnlich den Oeffnungen der Meibom'schen Drüsen, besetzt und scheidet mit dem Isthmus die mediale von der lateralen Kornea. Es handelt sich zweifellos nicht um einen ausgebildeten Lidrand, wohl aber um eine Anlage desselben, so daß die mediale Hornhaut eigentlich nicht, wie vorher beschrieben worden ist, mit der lateralen Kornea zusammen von den Lidrändern umgeben, sondern von einem eigenen, auf dem Isthmus allerdings unvollkommenen Lidrand umschlossen wird. Derselbe ist jedoch äußerlich so mangelhaft ausgebildet, daß in Wirklichkeit von einer Teilung der Lidspalte nicht die Rede sein kann.

Im medialen Augenwinkel ist das gut ausgebildete dritte Augenlid zu sehen. Der ventral und ziemlich lateral reichende Abschnitt desselben ist an seinem freien Rande pigmentiert. Der sonst zwischen Augapfel und Augenhöhlenwand gelegene langgestreckte, nasomediale Teil des Blinzknorpels ist abgeschnitten. Er ist auf dem Durchschnitt 2 mm breit und 1 mm dick. Vom inneren Augenwinkel in dorsaler Richtung hin 4 mm entfernt, befindet sich vom Lidrand bedeckt der obere Tränenpunkt, der für eine feine Stahlsonde leicht durchlässig ist. Der untere Tränenpunkt liegt 9 mm von diesem entfernt und ist ebenfalls durchgängig. Zwischen den beiden Tränenpunkten liegt ein etwas erhabenes, unregelmäßig linsengroßes, unpigmentiertes, haarloses Gebilde, das vom oberen Tränenpunkt 3, vom unteren 4 mm entfernt ist. Es entspricht der Lage nach der Tränenkarunkel.

Die Präparation der Muskeln des Augapfels ist mit Schwierigkeiten verbunden, weil diese kurz abgeschnitten sind. Der nur schwach entwickelte Musculus rectus superior endigt in einer 7 mm breiten Sehne, 5 mm von der inneren Hornhaut am medialen Teil des Bulbus. Die Endsehnen des M. rectus lateralis und medialis verwachsen mit der Sklera 4 bezw. 8 mm von den betreffenden Hornhäuten entfernt. Der zwischen den beiden Hornhäuten auf halber Höhe der Vorderfläche sich anheftende 14 mm breite Muskel ist seinem Verlauf nach zu urteilen ein gerader, aber überzähliger Muskel, der wohl mit der Doppelbildung am Auge in ursächlicher Beziehung steht. Auf der ventralen Fläche befindet sich die ziemlich breite und kräftige Endsehne des ventralen geraden Muskels. Die beiden schiefen Muskel- bezw. deren Endsehnen waren nicht zu finden. Der Retraktor bulbi ist namentlich in seinem dorsalen und lateralen Teil kräftig entwickelt, im ventralen dagegen ist dieser Muskel nur wenig oder gar nicht ausgebildet.

Nach Entfernung der umgebenden Weichteile erscheint der 17,2 ccm messende Augapfel von vorn nach hinten zusammengedrückt. An der oberen, ferner an der vorderen und unteren Fläche zieht eine deutliche Furche auf die Hinterfläche, deren gedachte Verlängerung lateral am Sehnerven vorbei laufen würde. Es hat so den Anschein, als seien zwei Bulbi miteinander verwachsen, von denen der kleinere, medial gelegene mehr kugelig, der laterale dagegen kraniokaudal abgeplattet ist. Der horizontale Durchmesser des ganzen Augapfels beträgt 45 mm, der vertikale 31 mm. Der durch die Mitte gelegte Tiefendurchmesser beläuft sich auf 27 mm. Auf der Vorderfläche des Augapfels sind zwei Hornhäute, die durch eine 14 mm breite Skleralbrücke von einander getrennt sind. Dieser Teil der Sklera ist, wie oben beschrieben, isthmusartig von einem Dermoid überklei-

det und mit ihm locker verbunden. Die mediale Hornhaut liegt dem unteren Lidrand näher und ist queroval. Sie hat einen Längsdurchmesser von 14 mm und einen Höhendurchmesser von 11 mm. Diese Kornea ist von einem etwa 1 mm breiten, braunen Saum umgeben. Von ihr durch die Sklera getrennt, befindet sich die dem oberen Lidrand näher gelegene laterale Kornea. Es liegen somit die beiden Hornhäute nicht in einer Horizontalebene. Die laterale, von einem weniger als 1 mm breiten, weißen Saum umgebene Hornhaut ist eiförmig. Der größte 11 mm lange Durchmesser verläuft von außen und oben nach unten und innen. Die Breite beträgt 8 mm. Beide Hornhäute sind trüb und undurchsichtig. Es ist nicht bekannt, ob dies schon zu Lebzeiten der Fall war, oder Folge der Konservierung ist.

Der ventrolateral an die äußere Hornhaut anschließende Teil der Sklera fühlt sich auf eine Strecke von 12 mm in die Länge und 8 mm in die Breite weich an und ist sehr dünn. Diese Partie ist deshalb in leichtem Grade schwarzblau verfärbt. Medial vom Sehnerven, der 8 mm vom ventralen Aequatorialrand entfernt an den medialen Bulbusteil herantritt, sieht man eine etwa erbsengroße, weiche Ektasie der Sklera, die sich um etwa 4 mm hervorwölbt. Zwischen dieser und dem medioventralen Aequatorialrand befindet sich eine weitere, etwa kleinkirschgroße Ausbuchtung, die sich ebenfalls weich anfühlt. Der durch den Sehnerv gelegte Querschnitt ist rund und 3 mm groß.

Zur weiteren Untersuchung wird ein Querschnitt durch den Aequator gelegt, so daß ungefähr zwei Hälften, eine vordere und hintere entstehen. Die Sklera erweist sich auf dem Durchschnitt stark. Medial und lateral von den beiden erbsen- bezw. kleinkirschgroßen Ektasien, in deren Bereich die Sklera außerordentlich dünn ist, wird diese 2 mm dick. Der zwischen den beiden

Hornhäuten und dorsal und ventral davon gelegene Teil der Sklera bildet durch Faltung ein Septum, das 11 mm weit in den Glaskörperraum vorspringt (Fig. 2). Es ist im Bereich der Hornhäute am höchsten und läuft dann auf der Rückwand des Bulbus allmählich aus, so daß die hintere Bulbuswand frei vom Septum ist. In diesem Septum sind die Skleralfalten zum größten Teil innig miteinander verbunden. Nur an der Basis derselben besteht eine ringförmige Vertiefung, die bei der äußeren Besichtigung schon beschrieben wurde. Das Septum der Sklera bedingt eine unvollständige Scheidung des Augeninnern in zwei ungleiche Kammern. In der medialen Abteilung befindet sich eine bohnengroße Exkavation, die durch einen deutlichen, schräg medioventral verlaufenden Skleralbalken in einen medialen und lateralen Abschnitt geteilt ist. Diese beiden Abteilungen entsprechen den zwei von außen gesehenen Ektasien.

Die ganze Innenfläche der Sklera, mithin auch die unvollständige Scheidewand ist von der ihr dicht anliegenden Chorioidea ausgekleidet. Nur die bohnengroße Exkavation auf der hinteren Augenfläche ist frei von Aderhaut, weshalb diese Partie auch durchscheinend ist. Es setzt sich die Chorioidea am Rande der Ausbuchtung scharf ab. Das Tapetum lucidum breitet sich im lateralen und medialen Bulbusabschnitt aus. Das in der lateralen Kammer befindliche Tapetum nimmt den größten Teil der Innenwand ein. Nur eine Partie um den Ziliarkörper ist frei. Im übrigen reicht das Tapetum bis auf den Kamm des Septums. Auf demselben verläuft eine dunkele Linie, die das laterale von dem wesentlich kleineren und medial gelegenen Tapetum trennt. An der Grenze des Ziliarkörpers und der Chorioidea sieht man eine zirkulär verlaufende, linienförmige Furche. Eine den normalen Verhältnissen entsprechende Ausbildung der Ora serrata besteht nicht.

Im Glaskörperraum liegt die sulzig gequollene, stellenweise 1 mm und darüber dicke Netzhaut, die mit der Wandung der Exkavation, besonders aber mit dem Rande derselben innig verbunden ist. Mit der Chorioidea ist sie nicht verwachsen. Mit den beiden noch näher zu beschreibenden Ziliarkörpern und dem Aequatorialrand der betreffenden Linse ist die Retina innig verbunden, während sie der Rückfläche der Linse nur locker aufliegt. Wie erwähnt, ist die Exkavation durch einen balkenartigen Vorsprung in zwei Teile geteilt. Im lateralen Abschnitt liegt die Papille. Sie ist als solche nicht scharf begrenzt, da der die Sklera schräg durchbohrende Optikus ohne sichtbare Grenze in sie übergeht. Die Papille hat infolgedessen eine flaschenförmige Gestalt von 7 mm Länge und 6 bezw. 3 mm Breite. Sie liegt etwas vertieft in der Exkavation und erreicht nur an der Tapetumgrenze das Niveau der Chorioidea.

Entsprechend den zwei Hornhäuten finden sich im Auginnern zwei Linsen. Das Aufhängeband der im medialen Abschnitt gelegenen kleineren Linse ist zerrissen, was ja zu erwarten war, da das Präparat vor dem Einlegen in die Konservierungsflüssigkeit verschiedenen traumatischen Einwirkungen ausgesetzt war. Diese Linse ist kreisrund und hat einen Aequatorialumfang von 3,0 cm. Der Durchmesser beläuft sich auf 12 mm. Der stärker gewölbten Hinterfläche lag die Netzhaut locker auf. Die in der lateralen Kammer gelegene, größere, eiförmige Linse hat einen in dorsoventraler Richtung verlaufenden Längsdurchmesser von 14 mm und ist 11 mm breit. Ihrem 3,6 cm messenden Aequator haftet das Aufhängeband zum Teil noch an. Die kleinere Vorder- und die größere Hinterfläche dieser Linse sind ungleichmäßig gewölbt.

Der mediale, 19 mm breite Ziliarkörper ist eirund und reicht bis an die Exkavation. An seiner der bohnengroßen Ausbuchtung zu gelegenen Spitze sind auf

einer etwa 4 mm breiten Fläche die Ziliarfalten von einer schwarzen Membran überdeckt, die später näher beschrieben werden soll. Die Falten sind lateral 6 und medial 4 mm lang. Mit dem im lateralen Abschnitt gelegenen Ziliarkörper war die Linse durch das Ligamentum suspensorium noch zum Teil verbunden. Der gleichfalls eirunde Ziliarkörper hat einen 22 mm langen, von oben nach unten verlaufenden Durchmesser. Die Falten sind dorsal und ventral 6 mm lang. Auf der lateralen Seite sind sie auf einer 8 mm langen Strecke nur 3 mm lang. Diese Verschmälerung der Falten ist eine ziemlich plötzliche. Im Bereiche dieser Verengerung wird die durch die Verschmälerung bedingte Lücke von der Chorioidea ausgefüllt und zwar reicht das Tapetum noch in diesen Teil der Aderhaut hinein. Ventral ist der Ziliarkörper auf eine Breite von 4 mm mit Iris überzogen, so daß an dieser Stelle die Faltung nicht sichtbar ist.

Die mediale Pupille hat von innen gesehen die Form eines gleichschenkeligen Dreiecks mit 5 mm breiter Basis. Seine 7 mm langen etwas gebogen verlaufenden Schenkel treffen sich ventromedial in einem gotischen Bogen. Hornhaut und Pupille sind so zueinander verlagert, daß letztere nur zu einem Drittel — und zwar dem der Basis zunächst gelegenen — im Bereich der Kornea sich befindet, während die übrigen $^2/_3$ von Sklera überdeckt sind. So kommt es, daß bei der Durchsicht nur ein Teil des unteren medialen Hornhautquadranten durchscheinend ist. Aehnliche Verhältnisse finden sich auch auf dem lateralen Bulbusteil. Hier ist die 10 mm lange und 7 mm breite, gleichfalls annähernd dreieckige Pupillaröffnung noch weiter ventral gerückt, so daß sich nur eine etwa hirsekorngroße Stelle derselben mit der betreffenden Hornhaut deckt. Der ganze übrige Teil der Pupille wird von Sklera überzogen, die hier, wie schon beschrieben, schwarzbläulich verfärbt ist.

Die in der medialen Kammer befindliche Iris legt sich an die Hornhaut an, sie ist mit ihr aber nicht verwachsen. Es ist demnach anzunehmen, daß zu Lebzeiten des Tieres eine, wenn auch nur seichte vordere Augenkammer bestanden hat. In ihrem lateralen Teil ist die Iris 6 mm breit. Der Pupillarrand der Iris, der die Schenkel des genannten Dreiecks bildet, hat sich nach hinten bezw. nach innen umgeschlagen. Die Umschlagsstelle beginnt schon am lateralen Teil des Pupillarrandes, verbreitert sich an der ventromedial gelegenen Spitze des Dreiecks, überzieht, sich hier verengernd, den Ziliarkörper und endet mit diesem am Rande der Exkavation. Die im lateralen Teil gelegene Iris zeigt dieselben Abweichungen. Sie verfügt über eine größte Breite von 4 mm. Auch diese laterale Iris schlägt sich vom Pupillarrand ausgehend in ventraler Richtung auf den Faltenkranz um.

Um die am lateralen Augenwinkel gelegene Geschwulst auf ihre innere Einrichtung zu prüfen, wird ein Längsschnitt durch Tumor und Stiel gelegt. Der Durchschnitt bietet schon dem unbewaffneten Auge eine abwechslungsreiche Oberfläche dar (Fig. 3).

So ist ungefähr in der Mitte der Geschwulst nahe dem Stiel ein etwa keulen- bezw. flaschenförmiges Gebilde zu erkennen. Es ist von gelblicher Farbe und fühlt sich knochenhart an. Das ganze Gebilde ist kapselartig umzogen von einem schmalen, weißen, knorpelharten Gewebsstreifen, der nach innen mehrere Septen entsendet, die das Knochenstück in mehrere Felder einteilen. Von dieser Kapsel aus zieht in dorsaler Richtung nach dem in der äußeren Beschreibung als zapfenartigen Auswuchs bezeichneten Gebilde ein Knorpelstreifen. Wenn man die Gestalt des erwähnten Knochens und dieses knorpeligen Anhanges zusammen betrachtet, so erinnert das Bild an die Form eines Backzahns oder eines Blinzknor-

pels. Zwischen diesem Gebilde und der Schleimhaut liegt eine unregelmäßig sternförmig gestaltete Höhle (3), die von einer dünnen, weißen Membran ausgekleidet ist. Sie besitzt eine Reihe von Ausbuchtungen, die teils durch höckerige, teils durch septenartige Vorsprünge in ihr Lumen zustande kommen. Alle diese Vorsprünge werden von der genannten dünnen Membran überzogen. Haare sind in dieser Höhle nicht zu sehen. Die nähere Umgebung sieht wie speckiges Bindegewebe aus, dessen gleichmäßige weißliche Farbe durch einen kreisförmigen dunkleren schmalen Streifen peripher abgeschlossen ist. Dieser schmale Streifen umgibt also das ganze Gebilde ringförmig. Zu beiden Seiten des Knochenstückes, da, wo es sich flaschenförmig verjüngt, zeigt ein größerer Bezirk einen kavernösen Bau (7). Man sieht zahlreiche, je nach der Schnittrichtung runde und ovale, außerordentlich kleine bis hirsekorngroße Löcher, zwischen denen Gewebszüge verlaufen, die an einzelnen Stellen parallel zu einander stehen. Dieselben gehen aus von der das Knochenstück umgebenden Kapsel bezw. dem vorhererwähnten knorpeligen Schenkel dieses Stückes. Die untere Spitze der Geschwulst zeigt eine homogene Schnittfläche (9), in deren Peripherie sich der Durchschnitt durch die Haut abhebt. Nahe der Haut des stirnförmig vorgewölbten Teiles der Geschwulst sieht man eine ovale flache Höhle, die von einer weißen Membran umgrenzt wird und in ihrer Mitte einen buckeligen Auswuchs besitzt (11). Im Bereich des dorsalen Höckers befindet sich eine weitere kommaförmige, 16 mm lange, 5 mm breite und 3 mm hohe Höhle, die gleichfalls von einer weißen Membran ausgekleidet ist (4). Die Wand der Höhle ist von zahlreichen kleinen bis hirsekorngroßen Höckern besetzt. An der vordern Wandung dieser Bucht sind feine Härchen zu sehen. Von hier aus führt auf die Vorderfläche der Geschwulst eine ka-

nalförmige Oeffnung, die mit Haaren ausgekleidet ist. Zwischen dieser Höhle und der Oberfläche des proximal gelegenen Höckers ist das Gewebe dunkel verfärbt. Es erstreckt sich diese Pigmentierung (2) auch auf die bulbuswärts gerichtete Epidermis dieses Höckers, wodurch die schon beschriebene braune Stelle bedingt ist. Das ganze ist von der allgemeinen Decke bezw. Schleimhaut überzogen.

Ueber dermoidale Mißbildungen am Auge bei Tieren liegen verhältnismäßig wenige mikroskopische Untersuchungen vor.

So fand Schmidt-Rimpler bei der mikroskopischen Prüfung eines Dermoides an der Kornea eines Kalbsauges ein mehrschichtiges Epidermislager und daran anschließend das Rete Malpighii. Im Korium waren Papillen mit zahlreichen Haaren zu sehen. In der tiefsten Lage fanden sich auch Schweißdrüsen. Unter dem Korium lag ein der Kornea entsprechendes Gewebsstratum. Die beiden von Schindelka auch mikroskopisch beschriebenen Dermoide bestanden aus Bindegewebe mit elastischen Fasern. Sie enthielten ferner Gefäße, Nerven, Haarbalge und Talgdrüsen. Auch Schweißdrüsen fanden sich vor. Im Falle Salfners war bei einem Pferdeauge an Stelle der Kornea nur Grundsubstanz. Nach außen reihte sich eine Lage engmaschigen Bindegewebes an, das seinerseits wieder nach außen von einem breiten, mehrschichtigen Plattenepithel begrenzt wurde. In der Bindegewebsschicht lagen zahlreiche, alveoläre Drüsen mit vielen Ausbuchtungen. Keil konnte in seinen mikroskopischen Schnitten mehrschichtiges Plattenepithel, welliges Bindegewebe, vereinzelte Muskelfasern und Fettgewebe nachweisen. Schweißdrüsen und Haarbälge waren nicht vorhanden. Die von Guer-

rini beobachtete Geschwulst bestand aus einem zellenenthaltenden Bindegewebe, aus Blutgefäßen mit kräftigen Wandungen. Außerhalb der bindegewebigen Neubildung fand sich alveoläres Gewebe. Nach einer in der Hauptsache von Blutgefäßen ausgefüllten Partie bestand die äußere Umrahmung des Dermoides aus „amorphen, glänzenden, leuchtenden Schichten".

Um im vorliegenden Fall den zwischen den beiden Augenlidern bezw. den beiden Hornhäuten sich ausbreitenden, stellenweise behaarten Isthmus der mikroskopischen Untersuchung zugänglich zu machen, werden Proben aus drei Stellen entnommen und zwar von dem unter dem oberen Augenlid gelegenen behaarten Teil, dem neben der lateralen Kornea gelegenen, mit feinen Haaren besetzten Wulst und endlich von der über der medialen Hornhaut mit dichten, zum Teil roten Haaren versehenen Stelle. Die teils mit Hämatoxylin, teils nach der von Weigert modifizierten van Gieson'schen Methode gefärbten Schnitte lassen Gewebsstrukturen erkennen, wie sie nachstehend beschrieben werden sollen. Um Wiederholungen zu vermeiden, will ich einen generellen Ueberblick geben. Andere, vom Gesamtbild abweichende Verhältnisse werde ich besonders hervorheben.

Das Ganze ist von einer geschichteten Epitheldecke überzogen (Fig. 4). An manchen Stellen sind an der Oberfläche der Epithelschicht schüppchenartige, scheinbar kernlose Zellen, die als Bestandteile des Stratum corneum anzusprechen sind. Darunter liegt die Keim- oder Stachelschicht, die sich aus einer mehrfach geschichteten Lage von intrapapillär gelegenen, membranlosen Stachelzellen zusammensetzt und deren tiefste Lage aus Zylinderepithel besteht. An die Epidermis schließt sich das Korium an. Der die oberflächlichste Lage bildende Papillarkörper ist an manchen Stellen mehr, an andern weniger gut entwickelt. Die nun folgende In-

termediärschicht, die sich durch ihren unregelmäßigen Faserverlauf charakterisiert, enthält an manchen Stellen Haarwurzeln. An der über der medialen Hornhaut gelegenen Stelle sind die meisten Haare im Querschnitt getroffen. An einem solchen Durchschnitt ist die im Zentrum gelegene hellere Marksubstanz von der sie umgebenden, braungelb gekörnt erscheinenden Rindensubstanz zu unterscheiden. Die Haarrinde ist nach außen von der hellen Haarkutikula umgeben. Vom Haarbalg ist zunächst die äußere Wurzelscheide deutlich zu sehen. Die beiden Schichten der inneren Wurzelscheide lassen sich als solche nicht unterscheiden. Die äußere Wurzelscheide ist von der Ring- und Längsfaserlage des Haarbalges durch eine Glashaut getrennt. Andere Stellen, so die unter dem oberen Augenlid gelegenen, zeigen die Haarwurzeln auf ihrem Längs- bezw. Schrägschnitt. Hier sind die Talgdrüsen, weil sie auf dem Längsschnitt getroffen sind, besonders gut zu sehen. Sie setzen sich aus Epithelzellen zusammen, von denen die der Wand benachbarten klein und niedrig, die gegen die Mitte zu gelegenen dagegen größer und polygonal sind. Vereinzelt sind auch Haarmuskeln auf dem Längsschnitt getroffen. Auf Schnitten, die aus der neben der lateralen Hornhaut gelegenen Partie entnommen sind, finden sich ganz vereinzelte Schweißdrüsen vor. Auch in einem Schnitt aus der über der medialen Kornea gelegenen Haarstelle ist eine Knäueldrüse wahrzunehmen. Außer den Talg- und Schweißdrüsen finden sich in den Präparaten, die der Nähe des oberen Augenlides entnommen sind und in den Schnitten, die durch den mit 8 feinen Härchen besetzten Wulst gelegt sind, teils schräg, teils quer getroffene Drüsenmassen, die einen verästelten, alveolären Bau aufweisen. Der Zellbelag des Drüsenkörpers besteht aus kleinen, niedrigen Zellen, die der Wandung benachbart liegen und aus großen

polymorphen Zellen, die mehr das Zentrum des Drüsenlappens einnehmen. Es sind also Drüsen, die mit Talgdrüsen große Aehnlichkeit haben und als Meibom'sche Drüsen angesprochen werden müssen. Ausführungsgänge dieser Drüsen sind in den vorliegenden Schnitten nicht getroffen. An Präparaten, die der über der medialen Hornhaut gelegenen Stelle entsprechen, sind Meibom'sche Drüsen nicht zu finden. Außerdem kommen ziemlich große, von einer Bindegewebskapsel eingefaßte und durch ein faseriges Bindegewebsgerüst in eine große Zahl von Einzelläppchen geschiedene, alveoläre Drüsen vor, deren einzelne Alveolen aus großen, polymorphen Zellen zusammengesetzt sind. Sie gleichen weder den Talg- noch den Meibom'schen Drüsen, erscheinen rundlich und mitunter länglich oval und liegen auf der Grenze der Subkutis oder haufenweise in der Umgebung mancher cystöser Hohlräume. Am nächsten kommen sie in ihrem Bau der Orbitaldrüse des Hundes. Die Randzellen sind dunkler tingiert, die zentralen körnig oder blasig. Diese Drüsen befinden sich somit in Tätigkeit, und ein Ausführungsgang, der in eine Cyste führt, ist mit Sekret gefüllt. Man sieht in ihrer Nähe keine Haare. Gegenüber den Meibom'schen Drüsen ist eine radiäre Anordnung der Drüsenläppchen nicht zu erkennen. Ein bestimmtes Urteil über die Funktion dieser Drüsen kann ich nicht abgeben. Im übrigen baut sich der Isthmus aus lockerem Bindegewebe mit elastischen Fasern und aus Zügen glatter Muskelfasern auf. Die Blutgefäße sind verschieden groß. Die kleineren sind mit Blutbestandteilen ausgefüllt.

In einem Bezirk der aus dem lateralen Augenwinkel heraustretenden Mißbildung findet sich Knochengewebe, das von einer starken Bindegewebskapsel umgeben ist, die stellenweise breite Septen in die Tiefe sendet, so daß das Knochenstück in eine Reihe von kleineren

Abteilungen zerfällt, die vielleicht mit einander in Verbindung stehen. Die Kapsel besteht aus einer peripheren Zone, dicht gedrängter Fasern, in denen zahlreiche stabförmige Kerne sichtbar sind. Innerhalb dieser Zone verlaufen die Fasern in verschiedenen Richtungen und senken sich in die die Knochenbälkchen umkleidenden Markräume ein. Die Knochenbalkchen sind stellenweise konzentrisch angeordnet (Fig. 5). An andern Stellen ist dies weniger deutlich. Ihre Ränder sind vielfach mit kettenförmig aneinander gereihten Osteoblasten besetzt. Vereinzelt findet man in Lakunen der Bälkchen auch Riesenzellen. Die Knochenzellen sind als runde, ovale spitz zulaufende, helle, kernhaltige Lücken kenntlich. Aehnliche Zellen sind in den Markräumen des Knochens zum Teil vereinzelt, zum Teil gehäuft zu finden und mit ihnen Kerne von Bindegewebszellen. Perlschnurartig mit einer doppelten Kernreihe besetzt, verlaufen zahlreiche, verzweigte Gefäße durch das Markgewebe. Innerhalb der den Knochen umgebenden Bindegewebskapsel, von Knochenbälkchen eingeschlossen, sieht man Querschnitte von Nervenfasern, die von einer derben Bindegewebskapsel umgeben sind (Fig. 5). Letztere sendet starke Septen in das Innere und zerlegt dasselbe in Bündel. In derselben befinden sich zahlreiche, vakuolenartige, runde bis ovale blasige Gebilde, von denen die meisten den Achsenzylinder erkennen lassen. Die Bündel sind — wie die van Gieson'sche Färbung zeigt — von rotgefärbten kernhaltigen Bindegewebssepten durchzogen. Außerhalb dieses Knochenbezirkes liegen im Bindegewebe, das sich um sie in konzentrisch geschichteten Fasern schließt, bindegewebig umscheidete Bündel, von denen einige im Querschnitt, andere im Längsschnitt getroffen sind (Fig. 6). Während die ersteren denselben Bau zeigen, lassen die letzteren eine fibrilläre Streifung erkennen. Dieser Reichtum an Nervenfasern ist bemerkenswert, ebenso die Tatsache, daß dieselben nicht

nur neben den Knochen, sondern in demselben verlaufen. An den Knochen grenzen verschiedene Gewebe, die nach van Gieson teils gelb, teils rot gefärbt sind. Sie bestehen teils aus glatter Muskulatur, teils aus Bindegewebe und zeigen kavernösen Bau. Die rundlichen und ovalen Hohlräume, welche sie einschließen, sind leer, die Wandung derselben besteht oft aus abgestutzten Fibrillen. Ein anderer Nachbarteil des Knochens ist nach Art massigen Bindegewebes gebaut. Außerhalb dieser Gewebszone laufen starke Muskelzüge von quergestreifter Muskulatur, deren Querstreifung, besonders nach van Gieson bei Gelbfärbung, sehr klar hervortritt.

Die zwischen dem knöchernen Gebilde und der Schleimhaut gelegene, unregelmäßig sternförmige Höhle ist von Plattenepithel ausgekleidet. Von seiner Oberfläche scheidet sich fibrilläres Gewebe ab. Man kann die fibrillären Züge auf eine kurze Strecke im Epithel verfolgen. In diesen Zügen sind zum Teil Kerne vorhanden, die nicht so intensiv gefärbt sind, wie die Epithelzellen. Die Epidermis läßt stellenweise das Stratum corneum erkennen. Auch die Stachelzellschicht ist schön zu sehen. Ihre tiefste Lage bilden die zylindrischen Zellen. Da und dort ist die Epidermis von runden oder länglichen lichteren Stellen unterbrochen. Es ist hier der Papillarkörper, der an manchen Stellen gut entwickelt ist, schräg getroffen. Große Papillen, die der Höhle die unregelmäßige sternförmige Gestalt verleihen, ragen weit in ihr Lumen hinein. Haarwurzeln und Haardrüsen sind in diesen Schnitten nicht zu finden. Das umliegende Bindegewebe hat insofern einen regelmäßigen Faserverlauf, als die dem Papillarkörper zunächst gelegenen Bindegewebszüge um den Epithelsaum herumziehen, während das in der weiteren Umgebung befindliche Bindegewebe zu dieser Zirkulärfaserschicht senkrecht verläuft. In der

Richtung auf den Knochen zu findet sich an verschiedenen Stellen hyaliner Knorpel, der von bindegewebigen Zügen eingeschlossen ist. Von hier aus gehen einzelne Bindegewebsfasern in den Knorpel über, so daß derselbe in den nach van Gieson gefärbten Präparaten an zahlreichen Stellen fibrilläre Streifung aufweist. An dem einen Ende liegen dem Knorpel Drüsen von alveolärem Bau an, wie dem Blinzknorpel die Nickhautdrüse.

Das dem Bereich des dorsalen Höckers entnommene Präparat hat mit dem eben beschriebenen insofern eine ziemlich weitgehende Aehnlichkeit, als die auf diesem Durchschnitt gelegene Höhlenauskleidung auch epidermalen Charakter hat. Desgleichen spalten sich an einzelnen Stellen fibrilläre Züge ab. Hier und da ist auch das Stratum corneum vorhanden. Das Stratum granulosum mit seiner tief gelegenen Zylinderschicht ist deutlich zu sehen. Das unter dieser Epithelschicht gelegene Bindegewebe ist zum größten Teil frei von Haarbestandteilen. Nur auf eine kurze Strecke an dem schon mit dem bloßen Auge gesehenen Ausführungsgang sind Haarwurzeln auf dem Quer- bezw. Schrägschnitt getroffen. Auch Talgdrüsen liegen vor; Schweißdrüsen dagegen sind nicht zu finden. Die weitere Umgebung baut sich aus lockerem Bindegewebe auf, das quer und längs getroffene Blutgefäße in sich schließt. Auch Fettgewebe ist im beschränkten Maße vertreten. Der Schnitt ist nach außen von drei Seiten mit Epidermis umgeben, die zum größten Teil von dem darunterliegenden Korium abgelöst ist. Auch hier liegen Haarbestandteile vor. Es sind neben zahlreichen, kleineren Haarquerschnitten auch einzelne Gebilde zu sehen, die als Durchschnitte durch die Wurzeln der Tasthaare anzusprechen sind, von denen ja makroskopisch etwa 40 auf der Geschwulstoberfläche gezählt wurden. Auf einer beträchtlichen Strecke dieses epidermalen Saumes ent-

halten die Zellen der tieferen Lagen des Stratum germinativum, namentlich die Zylinderzellenschicht braune Pigmentkörner, die den sonst hellen Hof der Epithelzellen zum Teil ausfüllen. In diesem Bereich finden sich auch Haarquerschnitte, so daß sich also die mikroskopische Untersuchung mit dem makroskopischen Befund vollständig deckt, da die äußere Besichtigung an dieser Stelle einen braunen, mit feinen Härchen besetzten Bezirk erkennen ließ.

In anderen, aus dem Bereich des in unserm Bilde mit einem Stirnfortsatz verglichenen Teiles angefertigten Präparaten ist die Epidermis wohl infolge der Behandlung der Schnitte von dem Korium abgelöst und auf dem Schnitt nicht erhalten. In der vorhandenen Lederhaut sind Haarwurzeln auf dem Quer- bezw. Schrägschnitt getroffen. An mehreren Stellen finden sich Bindegewebszüge, die quer bezw. schräg durchschnitten sind und einen kreisrunden oder ovalen, geschlossenen Ring bilden. Diese Bindegewebsringe sind nach außen von einem breiten, lichten Hof umgeben. Die Lichtung ist an einzelnen Stellen mehr oder weniger von elastischen Bindegewebsfasern durchzogen, die eine Verbindung herstellen zwischen dem dichtgefügten Ring und dem, den lichten Hof nach außen begrenzenden Bindegewebe. Nach dem Zentrum hin führen, von dem Ringe ausgehend, radiär angeordnete Bindegewebsbrücken nach einem zweiten, kleineren, zentralgelegenen Ring. Es liegen hier zweifellos auf dem Querschnitt getroffene Haarbälge vor, in denen auch die Haardurchschnitte mit ihrer Rinden- und Marksubstanz zu erkennen sind. Im übrigen erweist sich dieser Teil der Geschwulst aus lockerem Bindegewebe aufgebaut, das eine große Anzahl verschieden großer Lücken bildet. Die kleineren, mehr nach der Epidermis zu gelegenen erscheinen in der Hauptsache langgestreckt. Diese sind von einem Netz von feinsten fibril-

lären Zügen so durchsetzt, daß sie in kleinere, wabenartige Felder aufgeteilt erscheinen. In den tieferen, d. h. nach dem Knochenstück zu gelegenen Partien erscheinen die Lücken größer und sind mehr kreisrund. Der wabige Bau ist hier nicht vorhanden. Von ihrem Rande aus ziehen vereinzelte, fibrilläre Züge in das Lumen hinein. Es erweckt den Anschein, als seien auch diese Teile ursprünglich wabenartig durchsetzt gewesen. Die makroskopisch deutlich sichtbaren Oeffnungen ließen anfangs die Vermutung aufkommen, daß es sich um Gefäßquerschnitte handeln könne. Die mikroskopische Untersuchung ergab jedoch, daß die Querschnitte keine für Gefäßwandungen charakteristische Merkmale aufweisen. Vielleicht handelt es sich hier um Fettgewebshöhlen, deren Inhalt durch die Einwirkung des Alkohols beseitigt wurde. Auch zahlreiche, quergestreifte Muskelfasern waren vorhanden, deren Querstreifung besonders auf den mit Hämatoxylin gefärbten Schnitten deutlich zu sehen war.

Der ventrale Höcker der Geschwulst stellt ein Flechtwerk von Bindegewebszügen dar, die mit elastischen Fasern untermischt sind. Auch glatte Muskelfasern und verschieden große Blutgefäße sind zu sehen. Der epidermale Saum ist auch vom Korium gelöst und auf dem Schnitt nicht vorhanden. Die den übrigen Teilen entnommenen Präparate zeigen keine bemerkenswerten Abweichungen.

Wie die vorliegende Beschreibung ergibt, kommen bei dem in Frage stehenden Präparat zwei verschiedene Bildungen in Betracht. Zunächst handelt es sich um eine Doppelanlage des Augapfels. Diese Doppelbildung aber bezieht sich keineswegs auf alle Teile des Auges. Die Augenlider und andere Schutzorgane des Auges sind nicht

doppelt angelegt. Dagegen finden sich am Bulbus derartige Abweichungen vor. So ist zwischen den beiden Hornhäuten und etwas ventral ein breitsehnig endender, überzähliger Muskel vorhanden, dessen Anlage wohl mit der Doppelbildung der in Betracht kommenden Augenhäute in ursächlichem Zusammenhang steht. Die äußere Betrachtung des vorderen Teiles des Augapfels erweckt durchaus den Anschein, als handle es sich hier um eine Verwachsung zweier Bulbi. Die Besichtigung der hinteren Bulbusoberfläche jedoch legt die Wahrscheinlichkeit nahe, daß in diesem Fall nur eine teilweise Doppelanlage vorliegen kann. Denn während an der vorderen Bulbushälfte die Bestandteile der äußeren, mittleren und inneren Augenschicht in der Tat doppelt vorhanden sind, weist der hintere Bulbusabschnitt derartige Abweichungen nicht auf. Es ist vielmehr nur ein Sehnerv aufzufinden, der an den medialen Teil des Bulbus herantritt und dementsprechend im Glaskörperraum auch nur eine Papille. Im Gegensatz dazu finden sich an dem vorderen Teil des Bulbus zwei Hornhäute, von denen eine jede, durch die Skleralbrücke getrennt, ein in sich abgeschlossenes Ganze bildet, wie ja der sie umgebende weiße, bezw. braune Ring beweist. Entsprechend den zwei vorhandenen Hornhäuten sind auch die vorderen Teile der Uvea verdoppelt. Es finden sich im Auginnern durch das Skleralseptum getrennt, zwei Ziliarkörper und zwei Regenbogenhäute. Desgleichen sind die dem Ektoderm entstammenden Linsen paarig vorhanden. Die die Chorioidea auskleidende Netzhaut heftet sich vorn an den beiden Ziliarkörpern fest. Durch das in den Glaskörperraum vorspringende Septum der Sklera, das von der Chorioidea und der Netzhaut überzogen ist, erfährt auch die Retina eine Art Teilung in zwei Hälften. Diese Zweiteilung ist jedoch erst sekundärer Natur. Es ist anzunehmen, daß nur eine Augenblase mit nur einem Augenblasenstiel angelegt war,

die dann erst mit dem Abspalten der zwei Linsen, bezw. der Anlage des Skleralseptums diese Art von Zweiteilung eingegangen ist. Wäre die Augenblase in der Tat doppelt angelegt gewesen, so müßten doch auch zwei Augenblasenstiele, mithin auch zwei Sehnerven vorhanden gewesen sein, was nicht der Fall ist. Es liegen demnach zwei Hornhäute, zwei Linsen und zwei Ziliarkörper vor, dagegen ist nur ein Sehnerv und nur eine Papille vorhanden. Das Septum, das auf der Vorderfläche ins Auginnere vorspringt, geht nicht bis zur Hinterfläche. Es handelt sich demnach nur um eine unvollständige Anlage zweier Bulbi.

Außer der Doppelanlage des Augapfels erwecken das auf der Skleralschleimhaut gelegene und das aus dem äußeren Lidwinkel pendelnde Gebilde Interesse. Da sich bei der mikroskopischen Untersuchung derjenigen Schnitte, die durch die drei schon mehrfach genannten, behaarten Stellen gelegt wurden, Bestandteile der Haut vorfanden, wie Epidermis, Korium, Haarwurzeln, Haarbälge und auch vereinzelt Schweißdrüsen, so handelt es sich in diesem Fall um ein Dermoid und zwar um eine ausgedehnte vom oberen zum unteren Augenlid reichende Dermoidbildung der Augenschleimhaut. Außer den gewöhnlichen Haardrüsen wurden auch Tarsaldrüsen gefunden, die, wie erwähnt, unter dem oberen Augenlid und in dem neben der lateralen Kornea gelegenen Gewebe enthalten waren. Wenn man daraus den Schluß zöge, daß hier eine Lidrandanlage bestehe, so wäre diese Annahme nicht genügend zu bekräftigen, da die zwei vorhandenen Lidränder durchaus normale Verhältnisse aufweisen. Es ist vielmehr anzunehmen, daß es sich um embryonal abgesprengte Teile des Lidrandes handelt.

Das durch den äußeren Lidwinkel durchtretende Gebilde steht vielleicht mit der Anlage eines Blinzknorpels in ursächlicher Beziehung. Im medialen Augenwinkel liegt

ein gut entwickeltes drittes Augenlid, das man als zur medialen Hornhaut gehörig betrachten kann. Eine zweite Blinzknorpelanlage, die der lateralen Hornhaut entspräche, wurde bei der mikroskopischen Untersuchung auf dem Isthmus nicht gefunden. Nachdem sich auf dem Längsdurchschnitt durch die in Frage stehende Geschwulstbildung schon makroskopisch gezeigt hatte, daß Knochen und Knorpel in dem Gewebe vorkommt, Bestandteile, die zusammen ganz der Gestalt eines Blinzknorpels ähnlich waren, so konnte man dem Gedanken nähertreten, daß es sich hier um eine Verlagerung des Blinzknorpels handeln könnte. Diese Verlagerung kann man sich so zustande gekommen denken, daß sich der laterale Teil des Augapfels um seine Achse gedreht und in der Folge der neben der lateralen Hornhaut gelegene Blinzknorpel sich nach lateral und unten verlagert hat. Diese Annahme wird durch die Tatsache etwas unterstützt, daß der Retraktor bulbi lateral und dorsal viel kräftiger entwickelt ist als an den übrigen Teilen.

Die mikroskopische Untersuchung des verschiedenen Stellen entnommenen Gewebes hat ergeben, daß nicht alle Gewebsarten genügend gedeutet werden konnten. Es finden sich in den Schnitten die mannigfachsten Gewebsformationen, so Knochen- und Knorpelgewebe, ferner Bindegewebszüge mit elastischen Fasern. Auch Muskel- und Fettgewebe ist vorhanden. Des weiteren liegen Bestandteile der Haut vor, teils mit, teils ohne Haarbildung. Auch Gefäße und Nerven sind gefunden worden. Die Herkunft dieser Gewebsbestandteile läßt sich nicht ohne weiteres genügend erklären. Man kommt an der Hand der mikroskopischen Bilder zu der Ueberzeugung, daß es sich nicht um die Verlagerung eines einzelnen Organbestandteiles handelt, sondern um eine Mißbildung, welche die Anlage verschiedener Arten von Gewebe enthält. Da sich die Geschwulst nur aus Abkömmlingen

des Ektoderms und Mesoderms zusammensetzt, entodermale Bildungen, wie Zylinderepithel aber fehlen, so ist diese Geschwulst als ein Dermoid anzusprechen, das durch Verlagerung von Gewebskeimen aus der Nachbarschaft bedingt ist. Es wäre jedoch nicht ausgeschlossen, daß es sich um ein kompliziert gebautes Teratom handeln könnte. Um aber zu einem in dieser Hinsicht bestimmten Urteil zu gelangen, reicht das Ergebnis der mikroskopischen Untersuchung nicht aus. Jedenfalls konnte ich in den von mir angefertigten Schnitten keinen Beleg dafür finden, daß neben den Bestandteilen der Haut, des Knochen und Knorpelstückes usw. Gewebsformationen vorhanden waren, die bezüglich ihrer Herkunft vom Entoderm stammen. Um aber ein Gebilde als ein Teratom, oder wie Wilms es genannt hat, als Embryom ansprechen zu können, müssen Bestandteile aller drei Keimblätter in der Dermoidbildung vertreten sein.

Literatur.

1. Franz. Deutsche tierärztliche Wochenschrift. 1901.
2. Guerrini. Deutsche tierärztliche Wochenschrift. 1909. No. 29.
3. v. Hippel. Handbuch der gesamten Augenheilkunde. Bd. II. Abt. 1. 1905.
4. Keil. Deutsche tierärztliche Wochenschrift. 1906.
5. Keil. Doppelseitiges Teratom in den Augen eines Fohlens. Berliner tierärztliche Wochenschrift. 1910. No. 16.
6. Kokourek. Oesterreichische Vierteljahresschrift für Tierheilkunde. Bd. XXIII.
7. Leisering. Haubners Bericht über das Veterinärwesen Sachsens. 1863—64.
8. Müller. Oesterreichische Vierteljahresschrift für Tierheilkunde. Bd. XVII.
9. Prinz. Ammon's Zeitschrift für Ophthalmologie. Bd. II. Ref.
10. Ryba. Prager Vierteljahresschrift. X. Jahrgang. 1853.
11. Salffner. Archiv für Ophthalmologie. 1902.
12. Schimmel. Oesterreichische Monatsschrift für Tierheilkunde. XIX. Jahrgang. Bd. XVIII.
13. Schindelka. Oesterreichische Vierteljahresschrift für Veterinärkunde. Bd. LVIII. 1882.
14. Schmidt-Rimpler. Archiv für Ophthalmologie. Bd. XXIII. 1877.
15. Wagemann. Archiv für Ophthalmologie. Bd. 35,3. 1889.
16. Wilms. Archiv für klinische Medizin. Bd. 55. 1895.
17. Wimmer. Wochenschrift für Tierheilkunde und Viehzucht. 48. Jahrgang. 1896.

Lebenslauf.

Verfasser wurde am 24. Februar 1884 zu Schönau als Sohn des dortigen Schlossermeisters Xaver Böhler geboren, besuchte zunächst die Volksschule seiner Vaterstadt und absolvierte im Sommer 1905 das Gymnasium zu Lörrach. Im Herbst d. J. 1905 besuchte er die tierärztliche Hochschule zu Stuttgart, bestand dort die naturwissenschaftliche Prüfung und verbrachte das 5. Semester an der tierärztlichen Hochschule zu Berlin. Im Sommer 1908 bezog er die Universität Gießen, wo er im Juni 1909 die tierärztliche Approbation erlangte. Im Monat Juli beschäftigte er sich mit der Anfertigung seiner Dissertation und trat am 1. Oktober 1909 als Einj.-Freiw. beim 1. bad. Feld.-Art.-Regt. ein.

Fig. 1.

Rechtes Auge vom Kalb mit Dermoidbildung.

1. oberes, 2. unteres Augenlid; 3. med., 4. lat. Cornea; 5. Dermoid unter dem oberen Augenlid; 6. Dermoid über der med. Hornhaut; 7. intercorneales Dermoid; 8. Meibomsche Drüsen; 9. drittes Augenlid; 10. Tränenpunkte; 11. Wimpern; 12. pendelnde Geschwulst.

Fig. 2.

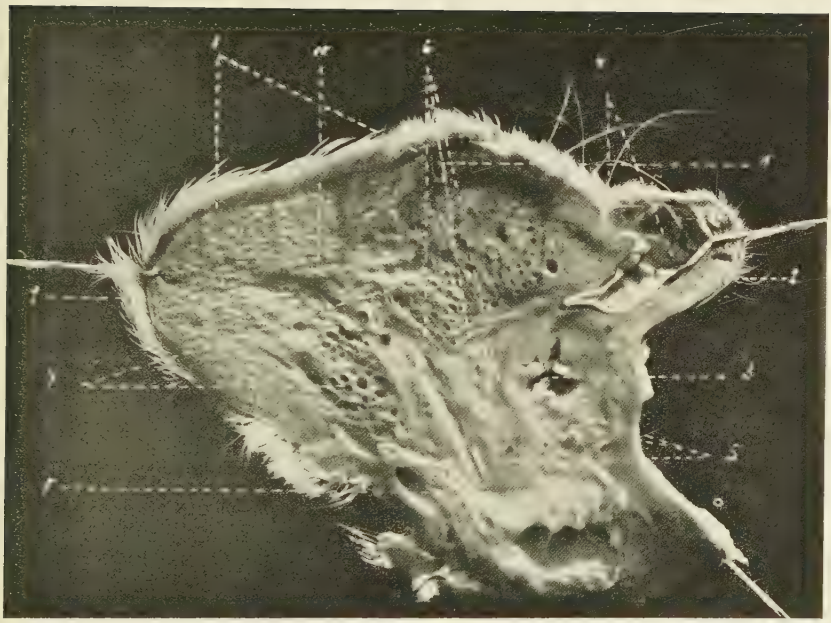

Fig. 3.

Durchschnitt durch das pendelnde Dermoid.

1. behaarte Haut; 2. Pigmentfleck mit feinen Haaren; 3. sternförmige Dermoidcyste; 4. Dermoidcyste mit Ausführungsgang; 5. Knochen; 6. Knorpel; 7. cavernöses Gewebe; 8. Stiel der Geschwulst; 9. Bindegewebe; 10. Muskelgewebe; 11. Durchschnitt durch einen Haarbalg.

Fig. 4.

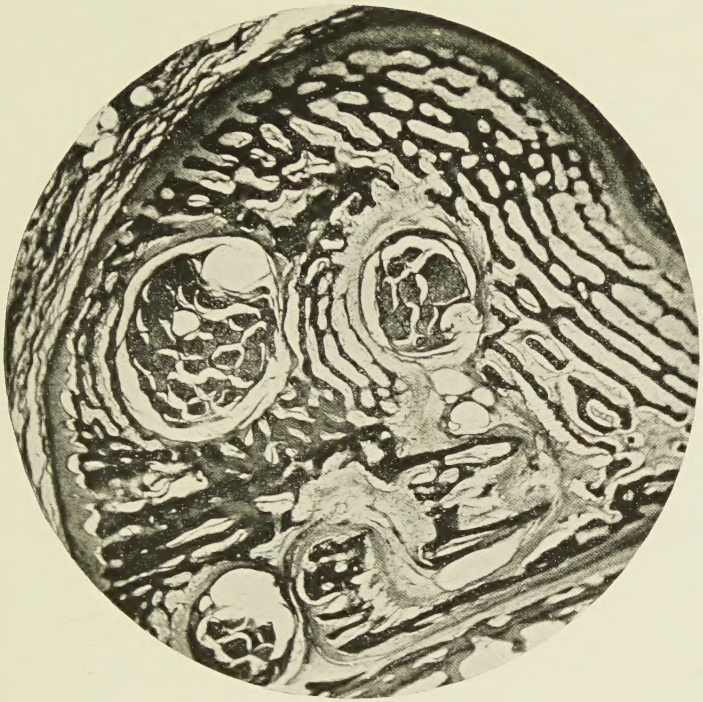

Fig. 5.

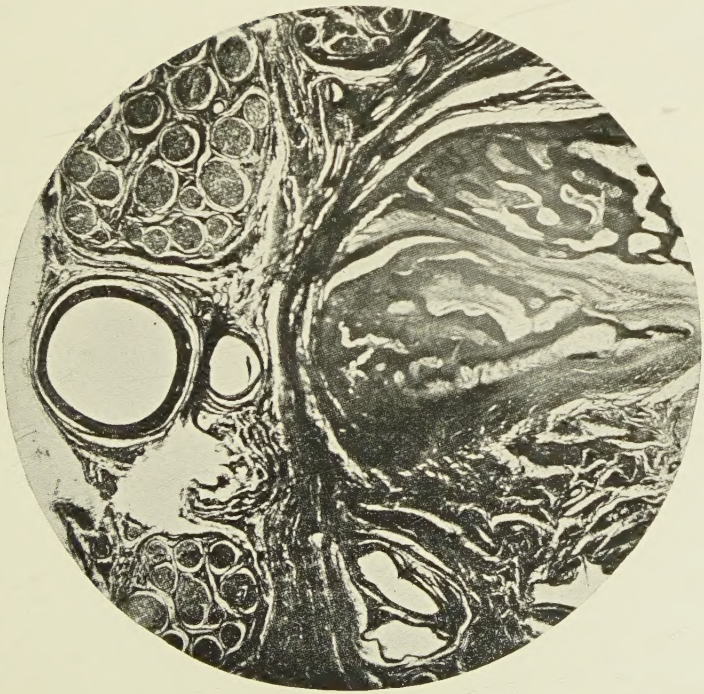

Fig. 6.